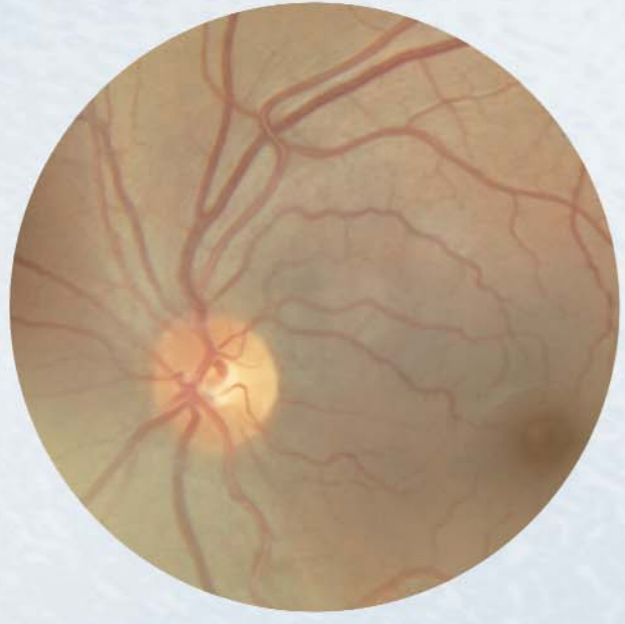
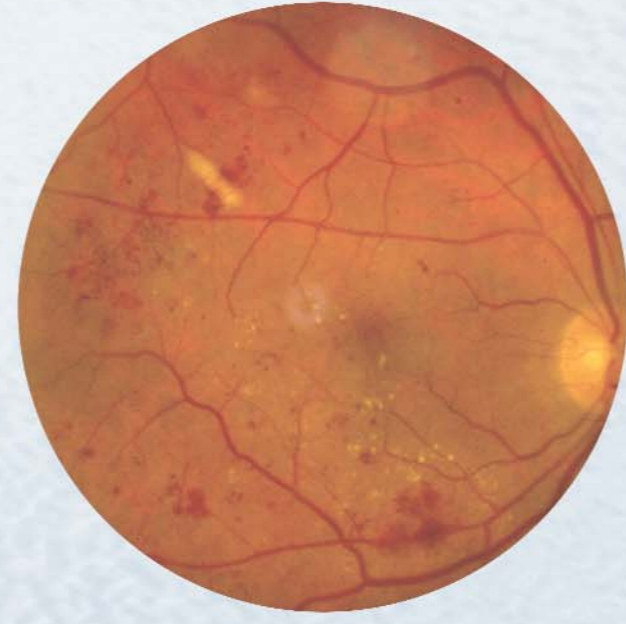

# PANOPTIC™ -OFTALMOSKOOPPI

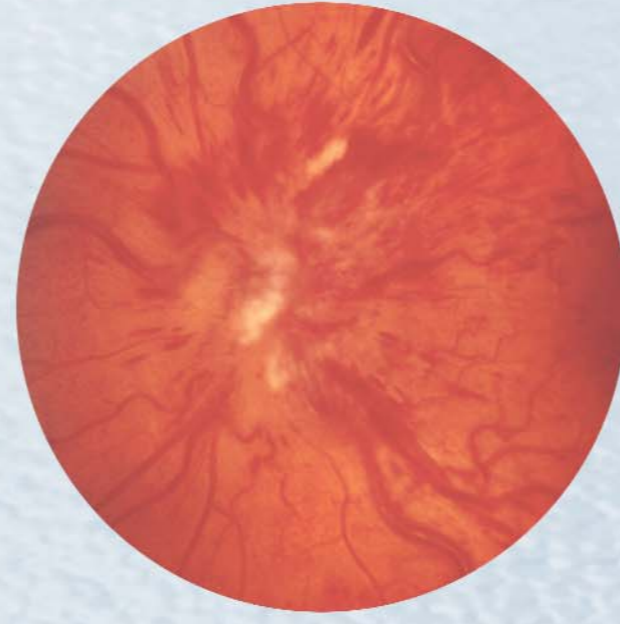
## INNOVATIIVINEN OPTINEN RATKAISU, JOKA TARJOAA PANORAAMANÄKYMÄN SILMÄNPOHJASTA



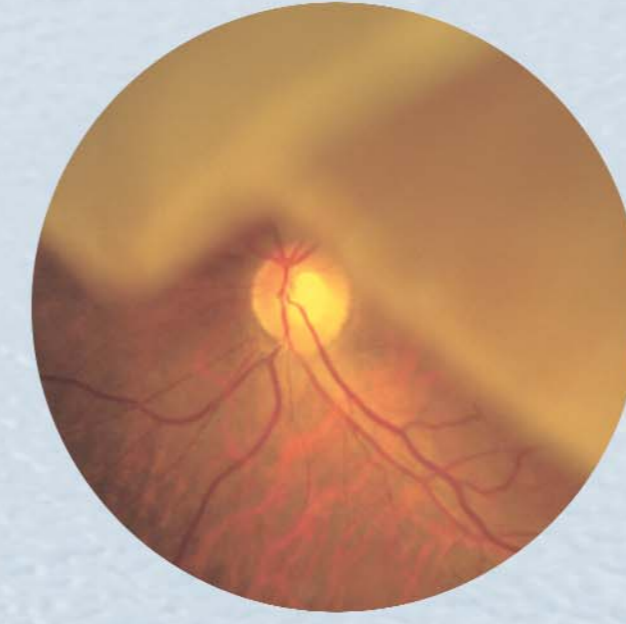
**Terve näköhermo:**  
Pieni keskuksuoppa ja hyvä punainen reunakudos. Glaucoman ISNT-sääntö toteutuu – ei glaucomaa. Reunakudos on leveimmillään alaosassa ja pienenee järjestyksessä: yläreuna-nenäpuoleinen reunaukoreuna (ISNT = Inferior-Superior-Nasal-Temporal).



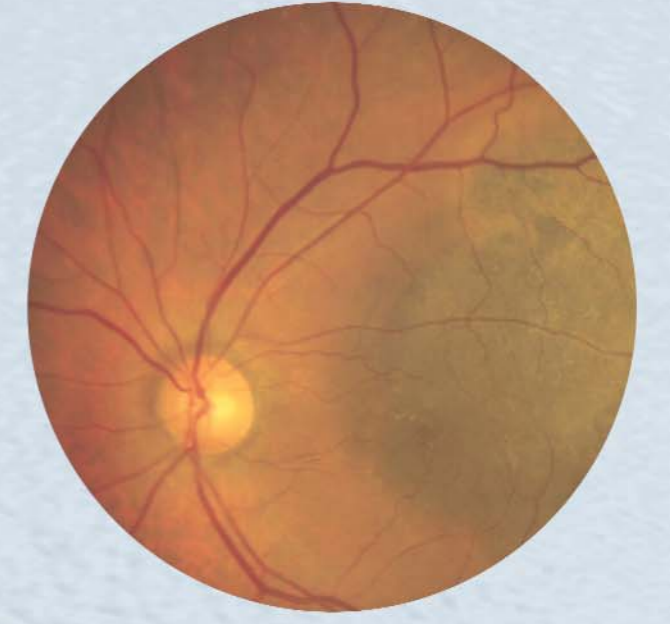**Ei proliferatiivinen diabeettinen retinopatia:**  
Verkkokalvon takaosassa näkyy piste- ja läiskävuotoja, eksudaatiota ja pumpulipesäkkeitä.



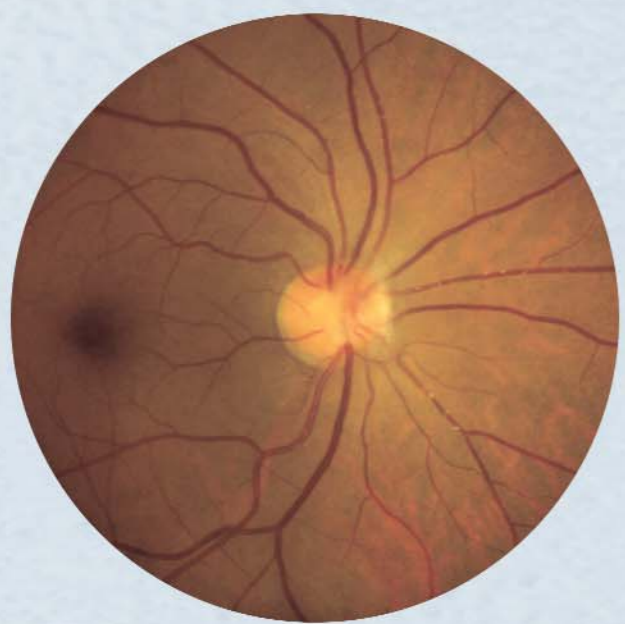**Verkkokalvon keskuslaskimon tukos:**  
Kiemuraiset laajentuneet laskimot, verenvuodot, turvotus ja pumpulipesäkkeet liittyvät keskuslaskimotukokseen.



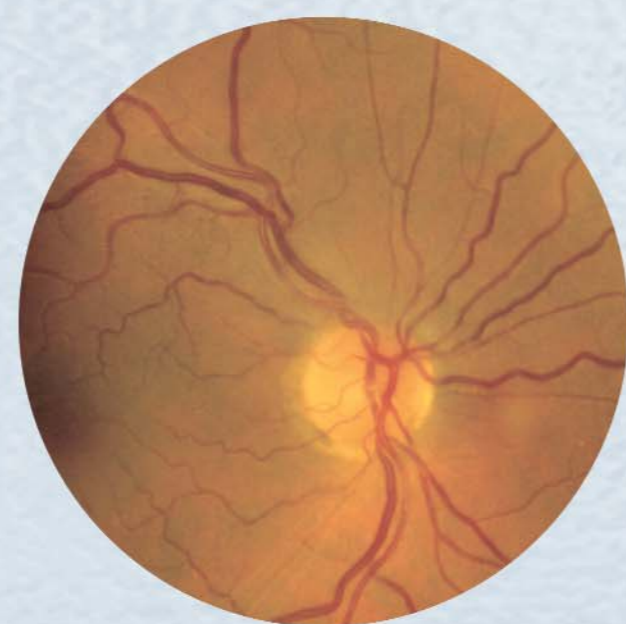**Verkkokalvon irtoaminen:**  
Suuri verkkokalvon yläosan irtoama. Ylhäällä oleva verkkokalvo on läpikuultava ja harmahtava.



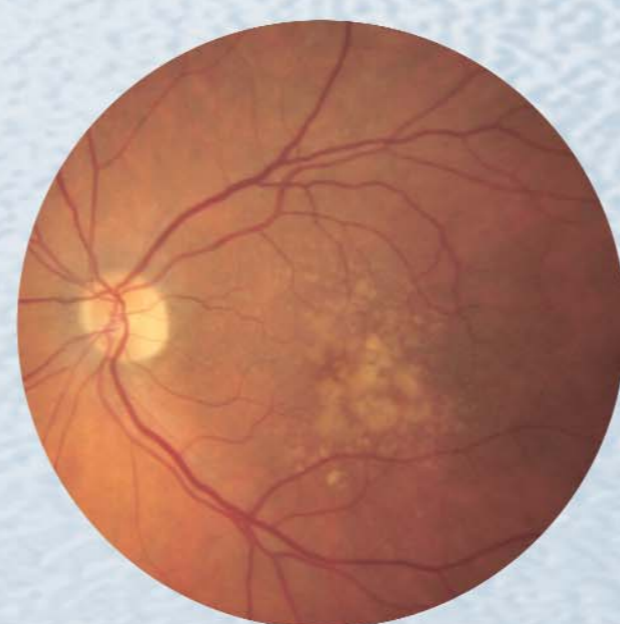**Suonikalvon melanooma.**  
Suuri harmahtava koholla oleva tumma alue näkyy näköhermon temporaalipuolella.



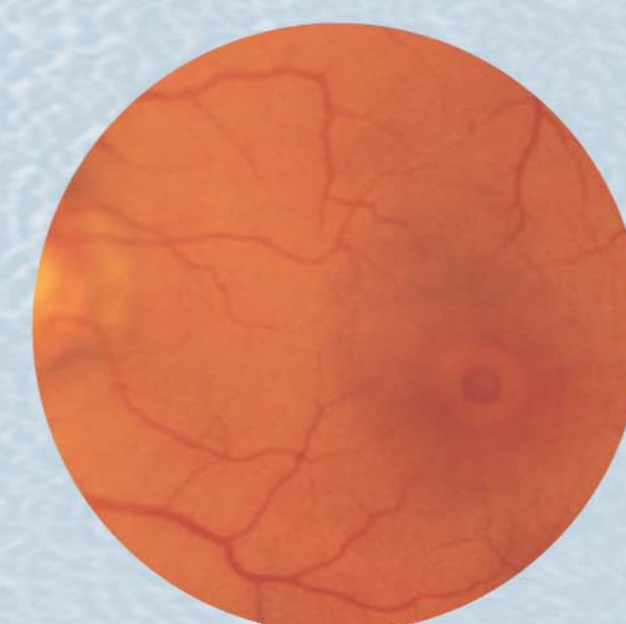
**Hollenhorstin plakit:**  
Verkkokalvon suonissa näkyy useita pieniä valkoisia tulpia potilaalla, jolla on ohimeneviä näönhämmärrysohtauksia.



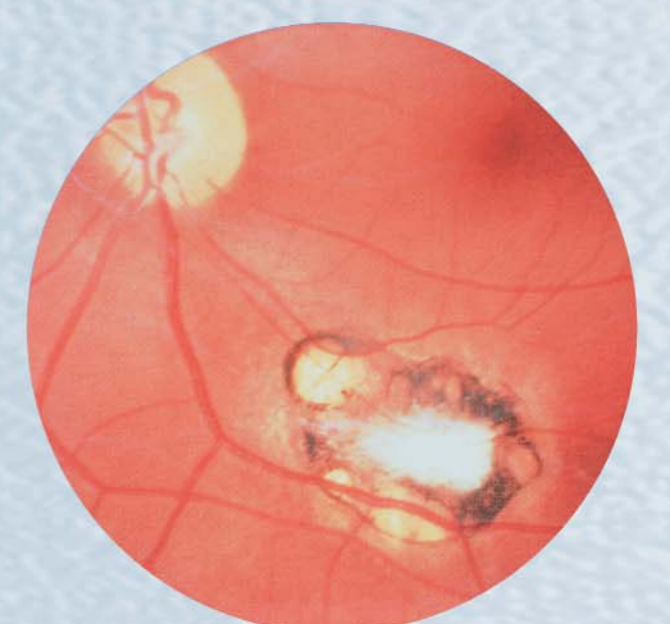
**Hypertensiivinen retinopatia:**  
Potilaalla on korkea verenpaine. Valtimot ja laskimot ovat kiemurtelevia. Valtimot ovat kapeita. Valtimon ja laskimon risteyskohdassa laskimo kapenee.



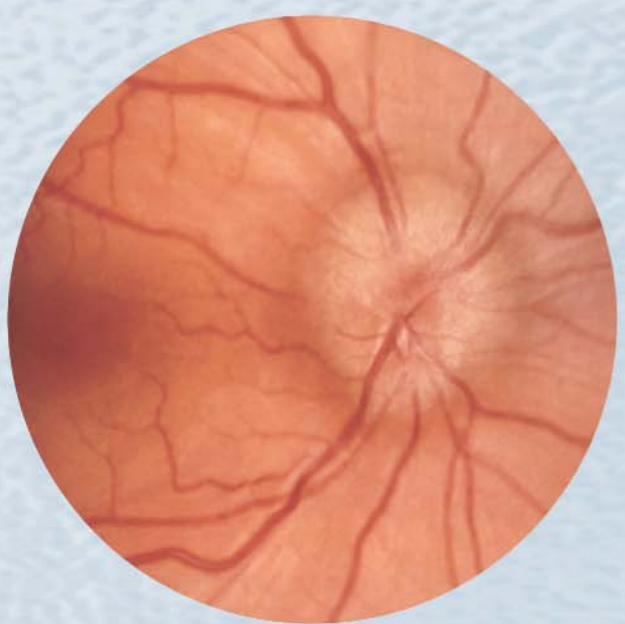
**Vanhuden kuiva ikärappetuma:**  
Silmänpohjassa näkyy vaaleita alueita.



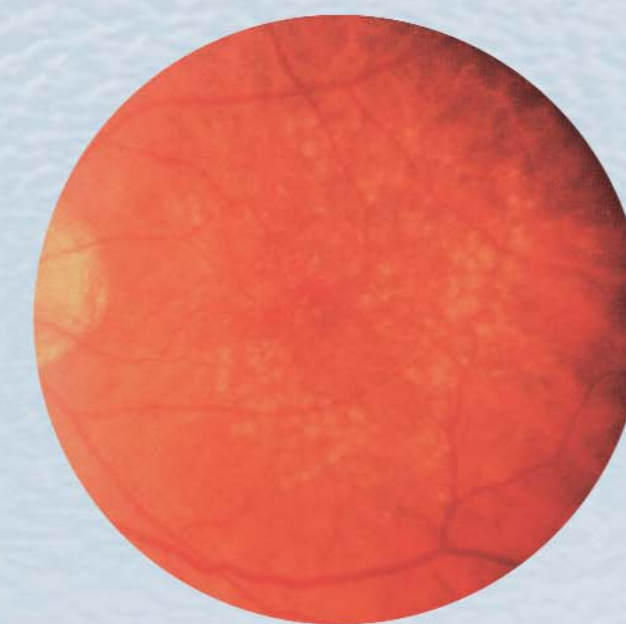
**Maculareikä:**  
Keskellä maculaa näkyy tummanpunainen reikä verkkokalvossa.



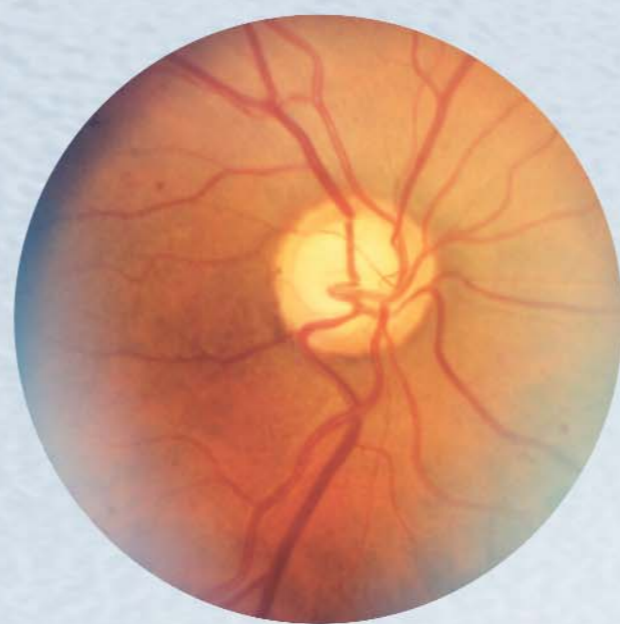**Suoni- ja verkkokalvon arpi (Toksoplasma):**  
Suoni- ja verkkokalvon arpi silmänpohjassa potilaalla, jolla on ollut toksoplasma-infektio.



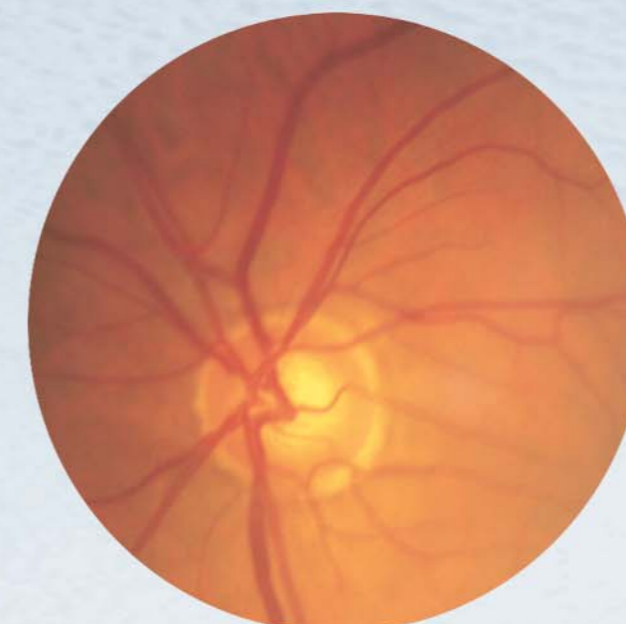
**Papillödeema:**  
Näköhermon pään reunat ovat epätarkat ja vaikeasti erottuvat tällä potilaalla, jolla on näköhermon turvotus.



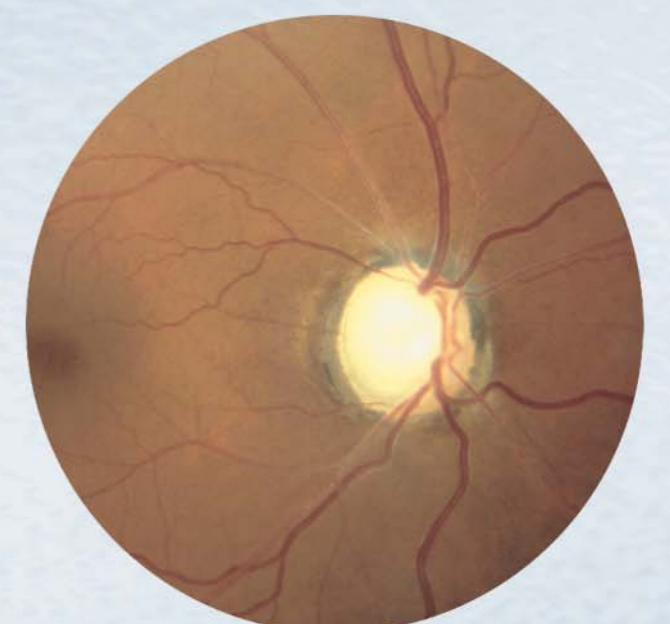**Maculadrusen:**  
Verkkokalvossa näkyy selvästi laajalla alueella valkoisia druseneita.



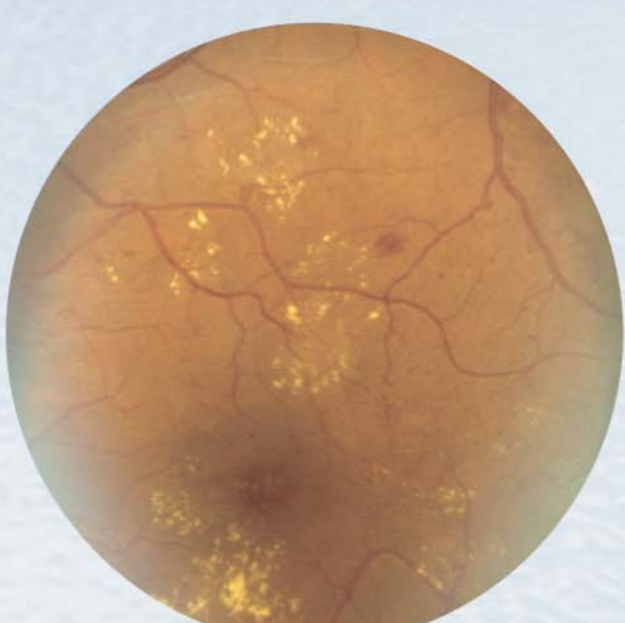
**Glaucoman aiheuttama näköhermon pään kovertuminen:**  
Keskuksuoppa on suurenunut ja sen reunakudos on hyvin kapea ympäri näköhermon reunaa. Klo 11 suunnassa oleva suoni taipuu jyrkästi kuopan reunan yli mennessään.



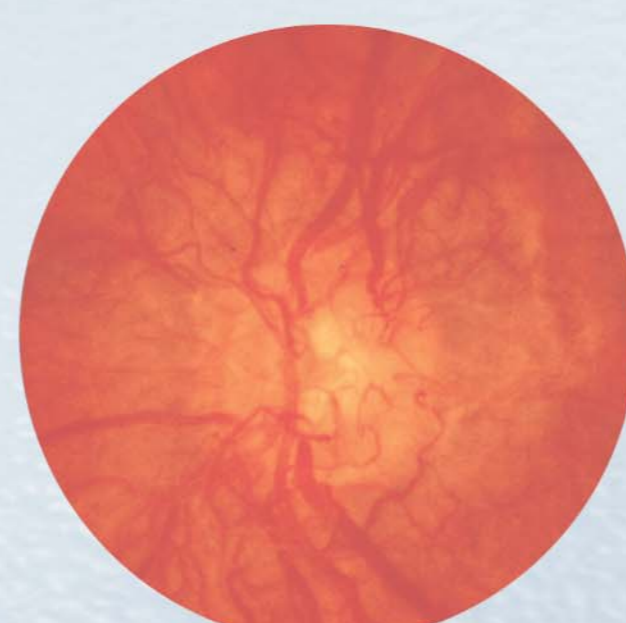**Avokulmaglaucoma:**  
Keskuksuoppa on suuri ja reunakudos ohutta, erityisesti hermon alaosassa. Keskuksuoppa on venynyt pystysuunnassa.



**Pitkälle edennyt avokulmaglaucoma:**  
Keskuksuoppa on lähes täysin patamaisesti kovertunut. Reunakudosta on vain vähän jäljellä. Näköhermon pää näyttää kalpealta, lähes valkoisen surkastuneelta.

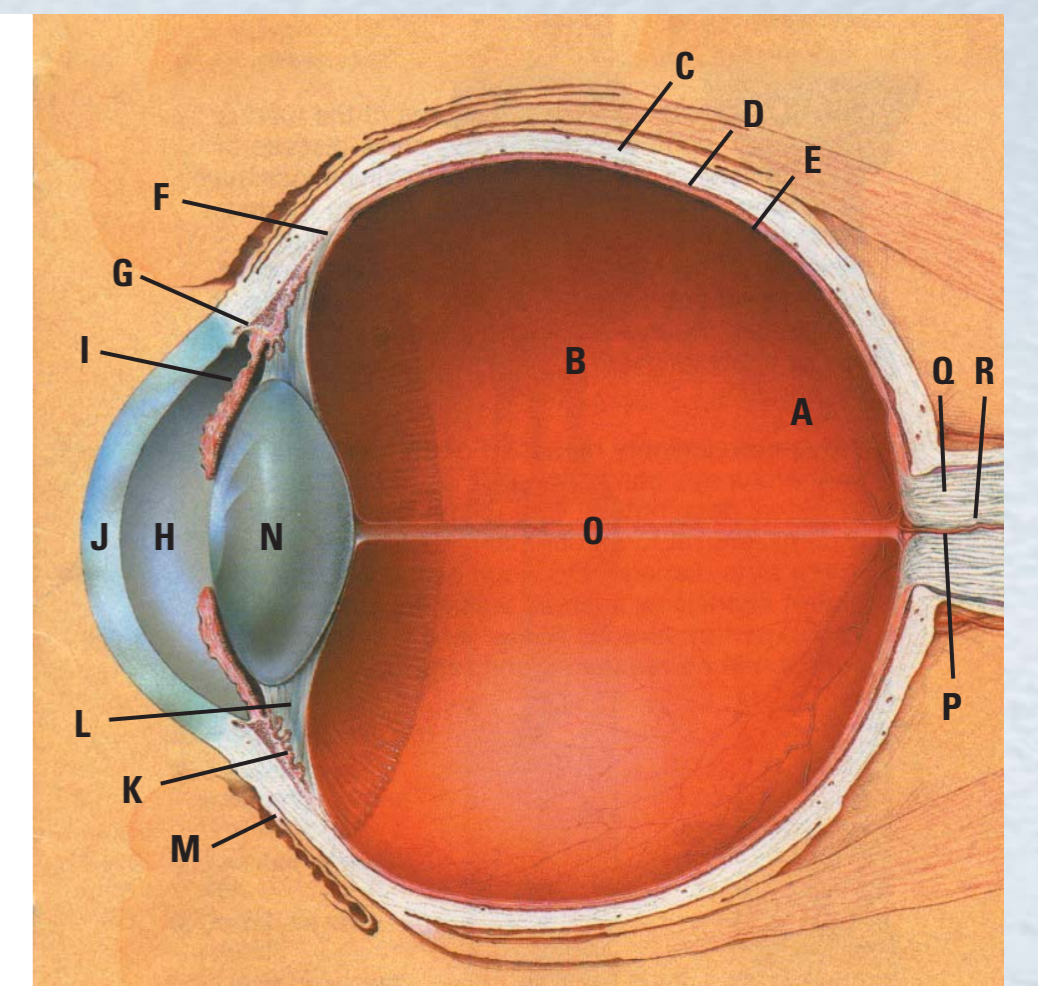


**Diabeettinen taustaretinopatia:**  
Verenvuotojen lisäksi tiheimmälleen nähdään kaikkialla silmänpohjassa.

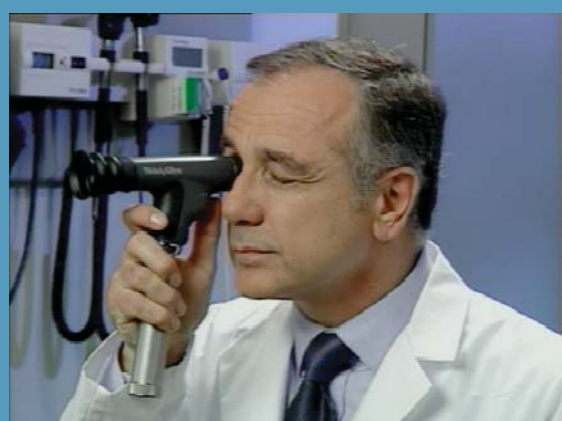

**Proliferatiivinen (etenevä) diabeettinen retinopatia:**  
Näköhermon pään ympäristössä on runsaasti uudisuonia.

- A Makula eli keltatäplä
- B Lasiainen
- C Kovakalvo
- D Suonikalvo
- E Verkkokalvo
- F Ora Serrata
- G Schlemmin kanava
- H Etukammio
- I Iiris
- J Sarveiskalvo
- K Sädelihaksen pintasolukko
- L Ripustinsäie
- M Sidekalvo
- N Linssi
- O Lasiaiskanava
- P Keskuslaskimo
- Q Näköhermo
- R Keskusvaltimo



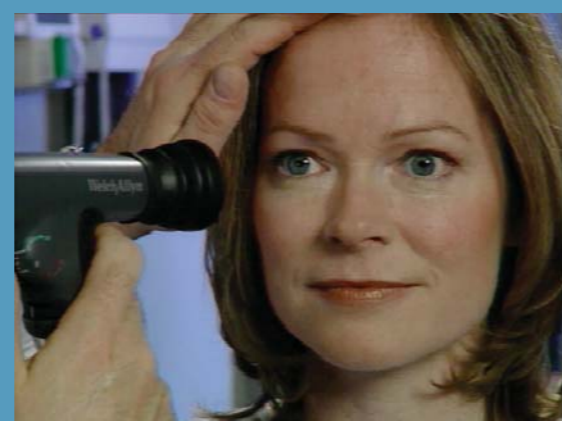### Näe viisi kertaa enemmän – viisi helppoa vaihetta:



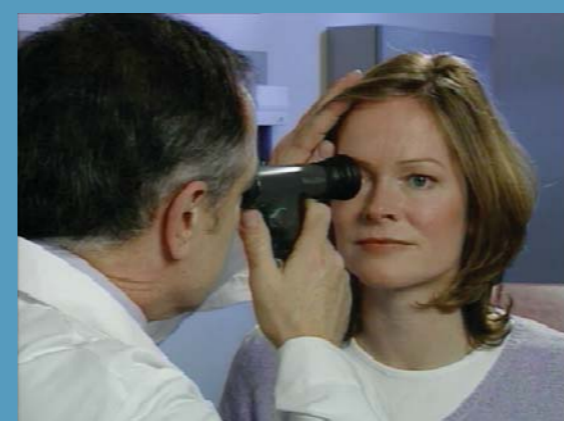**Vaihe 1.**  
Riisu silmälasit (valinnainen). Aseta PanOptic otsaa vasten. Käytä tarkennuspyörää peukalolla ja tarkenna 3 metrin etäisyydellä olevaan kohteeseen niin, että kohde näkyy selvästi ja terävästi.



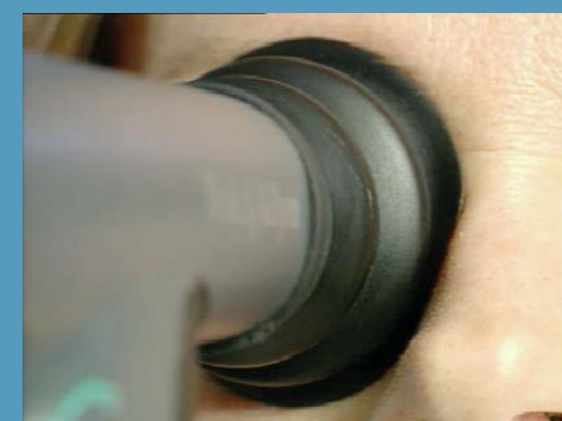**Vaihe 2.**  
Käytä aukon/suodattimen valitsinta ja valitse pieni piste (vihreä viiva). Varmista, että valotehon säädin on käännetty täysasentoon. Tämä auttaa, kun vaiheessa niin, että kohde näkyy selvästi ja terävästi.



**Vaihe 3.**  
Istu vastapäätä potilasta ja pidä PanOptic 15 – 24 cm:n etäisyydellä 15 – 20 asteen kulmassa ohimon puolella. Katso silmäkappaleen läpi niin, että näet punaisen heijastuksen verkkokalvosta.



**Vaihe 4.**  
Siirry kohti potilasta. Seuraa punaista heijastusta pupilliin. Jotta saat hyvän näkymän, silmäkupin on kosketettava potilaan otsaa.



**Vaihe 5.**  
Parhaan näkymän saat puristamalla silmäkupia. Säilytä kontakti potilaaseen. Siirrä instrumenttia niin, että voit tarkkailla silmänpohjan eri alueita.

**WelchAllyn®**

Advancing Frontline Care™

www.welchallyn.com